定期検査と治療で抑制

国民病ともいわれる糖尿病の３大合併症の一つで、成人における失明原因の最大リスクでもある糖尿病網膜症。自覚症状がないまま進行し、目に異常を感じた時には手遅れになっていることもある。糖尿病網膜症の治療を数多く手がける眼科専門病院、白井病院（三豊市高瀬町上高瀬）の山地英孝副院長(46)にこの病気とどのように付き合えばいいのかを聞いた。

自覚症状ない目の合併症 糖尿病網膜症

シリーズ 地域医療を考える

白井病院の山地英孝副院長＝三豊市で



血糖値コントロール 大事

――どうして糖尿病で網膜に障害が起こってしまうのですか。

◆糖尿病の患者さんで血糖値のコントロールが悪く、高血糖の状態が長く続くと全身の血管がダメージを受けます。特に網膜には細い血管が張り巡らされており、高血糖の影響によって血管が傷つきやすいのです。

傷ついた血管は水漏れを起こしたり、詰まったりします。水漏れがひどくなると、網膜が水浸しになって機能が低下してしまいます。また、血管が詰まると、網膜細胞に十分な酸素と栄養が送れなくなってしまいます。それらの不足を補うために新しい異常な血管（新生血管）が作られます。新生血管は正常な血管と違って、もろくて水漏れを起こしやすく、簡単に切れて出血し、さらに網膜が傷んでしまいます。糖尿病によって網膜がこのような状態になってしまうことを糖尿病網膜症と呼んでいます。

――糖尿病患者のどのくらいがこの病気になるのですか。

◆厚生労働省の患者調査（2011年）によると約270万人が糖尿病とみられています。そして、男女別では13年の国民・栄養調査で男性が16・2％、女性の9・2％と、男性が多くなっており、糖尿病網膜症も男性が多い傾向にあります。ある調査によると、糖尿病患者の4割近くがこの病気という報告もあります。

日常生活になんらかの支障がある視覚障害の原因についてみますと、1位が緑内障で21％を占め、糖尿病網膜症は16・6％と2番目に多くなっています。視覚障害で困っている人の6人に1人がこの病気が原因ということです。働き盛りの50、60代ではトップになっています。成人の失明原因としては2番目になっています。

――なぜ、50代以上の視覚障害の原因の上位を占めているのでしょうか。

◆糖尿病になってから数年から、長ければ10年以上たってからでないと発症しません。そのうえ、なかなか自覚症状が現れない病気で、気付いた時はかなり悪化していて、視力を取り戻すのが難しいことが多いからです。

視力の中心は網膜の黄斑という部分なのですが、この部分まで病変が及ばないと、病気が進行していても自覚症状がないのです。初期に黄斑部に病変があると自覚症状があり、発見は早いのですが、後で詳しく説明しますが、視力を元通りにすることが非常に難しいので、やはり視覚障害の原因となってしまいます。

――主な自覚症状は？

◆視力の低下やものがゆがんで見える、目の中に蚊のような小さな虫が飛んでいるように見える飛蚊症などです。これらの症状は新生血管が切れて、網膜や網膜の内側にあるゼリーのようなものが詰まっている硝子体（しょうしたい）という部分に出血を起こしたときに症状がでます。また、黄斑部がむくんだり、変形したりしても現れます。急な出血で「視野が真っ赤なかすみがかかったようだ」と、訴える患者さんもおられます。

――この病気はどのように進行するのですか。

◆大きくは3段階に分けることができます。網膜に張り巡らされている細い血管の壁が壊れて血液の水分やたんぱく質、赤血球などの成分が網膜にしみ出してくるのが第1段階の単純網膜症です。さらに進行すると、第2段階に入ります。成分の漏出が増えるだけでなく、血管が詰まって網膜に酸素や栄養が送られなくなります。これが前増殖網膜症です。

そして、栄養不足になった網膜から炎症を起こすなどさまざまな悪玉の因子が放出されるとともに、その因子によって血液成分の漏出がより多くなるうえに、網膜に異常な血管、新生血管が発生します。さらに新生血管が硝子体にまで侵入して、膜を形成するようになります。これが最終段階、第3段階の増殖網膜症です。

――診断の方法は。

◆眼底カメラで網膜の状態を撮影して出血の有無などを診ます。網膜の小さな出血や毛細血管の瘤、網膜に漏れ出た血液の脂肪やたんぱく質が作る白いシミ（硬性白斑）があれば、単純網膜症と判断します。新生血管ができつつあれば前増殖網膜症で、新生血管が硝子体まで侵入し、膜ができていたら増殖網膜症と診断するのです。

さらに、治療の方針を決めるために網膜の機能がどの範囲で低下しているのかを推定するために、蛍光眼底造影という検査を行うこともあります。腕の静脈から蛍光を発する色素を注射し、網膜の血管に流れていく様子を、特殊な光線を眼底に照射して眼底カメラで撮影することで血管の漏れや詰まりなどの状況を詳しく診ることができるのです。

手術進歩で失明リスク減

――治療について教えてください。

◆単純網膜症は軽度であれば、血糖のコントロールをして、定期的な眼底検査で進行していないことをチェックする経過観察でいいのです。前増殖網膜症は血液成分が漏れている部位、血液が通わずに酸素や栄養が供給されていない虚血状態の部位や新生血管ができつつあるところを瞳孔からレーザー光線を照射して網膜を焼く、レーザー光凝固と呼ばれる治療が必要になります。

レーザー光凝固をした網膜部分は網膜を間引いた状態になり、血液が必要なくなり、新生血管がその部分に伸びるのを防ぐことになり、進行が抑えられるのです。レーザー照射は外来で点眼麻酔をして行います。1回に数発から数十発も照射できるスキャニングレーザー光凝固装置という機器が開発され、痛みも少なく1、2回で治療できるようになりました。どの範囲に照射するかは蛍光眼底造影で決めます。1回は10分程度で、2回行う時は2週間ほどあけます。

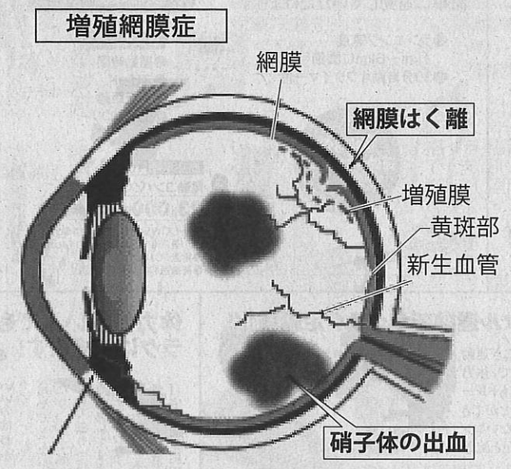

――レーザー凝固をした網膜は再生しないのですか。

◆再生はしません。ですから、視力がよくなるということはほとんど期待ができません。あくまでも進行を抑えるというのが治療目的になります。

――最終段階の増殖網膜症にまで進行してしまったら。

◆増殖網膜症の初期は虚血状態の部位をレーザー光凝固で治療すればいいのですが、硝子体が加齢により縮んでしまう後部硝子体剥離が起こり、新生血管が引っ張られて切れて、硝子体内に出血したり、網膜が持ち上げられて剥離を起こす牽引性網膜剥離を起こしたりしてしまうと、硝子体手術になります。

この手術は顕微鏡下で、硝子体内に0・4ミリの管を3本挿入して、照明や手術器具などをその管を通して入れ、硝子体内の出血や新生血管を取り除いたり、網膜剥離をレーザー光凝固で治療したりします。手術時間は1、2時間で、日帰りも可能ですが、翌日も検査などが必要なために一泊二日が一般的です。硝子体手術が進歩して失明する人が減ってきています。

――糖尿病網膜症が黄斑部に起こるとどうなるのですか。

◆糖尿病黄斑症とも呼ばれ、血管からの成分漏出が黄斑部にまで達した状態で、単純網膜症から増殖網膜症まであらゆる段階で起こる可能性があります。レーザー光凝固で進行を抑えられる局所性浮腫と、びまん性浮腫に対しては薬を硝子体に注射したり、レーザー光凝固をしたり、硝子体手術をしたり治療の選択肢はあるのですが、難治性で、視力の改善は極めて難しいのが現状です。新薬も保険適用になったのですが、非常に高価で定期的に注射しないといけないのが難点です。

――予防法は。

◆糖尿病にならないように暴飲暴食をせず、バランスのいい食事にし、適度な運動をすることが一番です。糖尿病は知らない間に発症するので、健診などを欠かさず行うことも重要です。糖尿病になってしまったら、血糖値のコントロールをして、眼底検査を定期的に行い、異常があれば糖尿病網膜症に詳しい眼科医に診てもらうことです。